



جامعة الإمام عبد الرحمن بن فيصل

IMAM ABDULRAHMAN BIN FAISAL UNIVERSITY

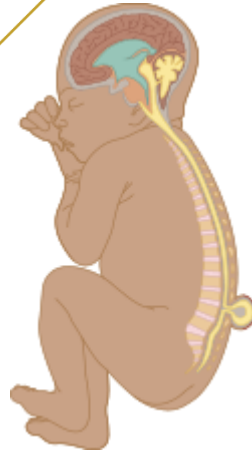مستشفى الملك فهد الجامعي

King Fahad Hospital The University

دور طبيب النساء و الولادة

في الصلب المشقوق

OB/GYN role in spina bifida



## ما هو دور طبيب النساء والولادة في الصلب

### المشقوق؟

تتضمن الرعاية قبل للولادة عدة إجراءات واختبارات لمراقبة صحة الجنين النامي. وتشمل هذه:

**1. اختبارات الدم:** توصي الكلية الأمريكية للأمراض النساء

والولادة بإجراء فحص الدم بين 15 إلى 20 أسبوعًا من

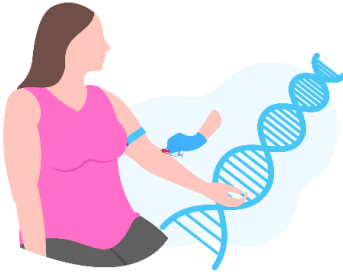
الحمل. يقيس هذا الاختبار مستويات البروتين الجنيني ألفا

(AFP) والعلامات البيوكيميائية الأخرى في دم الأم لتقييم

خطر عيوب الأنبوب العصبي المفتوح في الجنين.

تشير المستويات المتزايدة من AFP إلى وجود خطر أعلى، مما

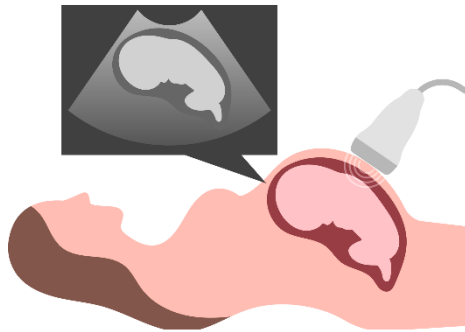
يؤدي إلى إجراء المزيد من الاختبارات



## ماهو دور طبيب النساء والولادة في الصلب

### المشقوق ؟

2. الموجات فوق الصوتية قبل الولادة: يتم إجراء التصوير بالموجات فوق الصوتية، الذي يستخدم الموجات الصوتية، بشكل روتيني بين 16 إلى 18 أسبوعًا من الحمل. فهو يسمح لمقدمي الرعاية الصحية بتصوير الجنين، واكتشاف أمراض ONTDs مثل الصلب المشقوق، وفحص الأعضاء وأنظمة الجسم الأخرى.



## ماهو دور طبيب النساء والولادة في الصلب

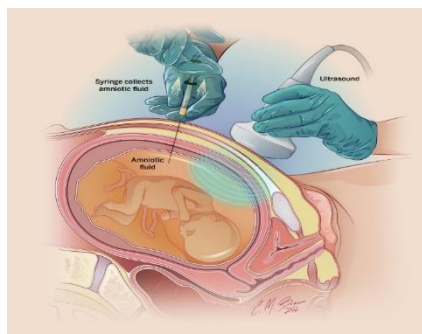
### المشقوق ؟

3. **بزل السلى:** يتضمن هذا الإجراء إدخال إبرة رفيعة عبر بطن

الأم إلى الكيس السلوي لجمع عينة صغيرة من السائل  
الأمنيوسي. يتم بعد ذلك اختبار السائل بحثاً عن التشوهات  
الجينية والكروموسومية بالإضافة إلى مستويات AFP،  
والتي يمكن أن تشير إلى وجود عيب في الأنبوب العصبي  
المفتوح. ومع ذلك، قد لا يكتشف العيوب الصغيرة أو  
المغلقة.

4. **اختبارات إضافية:** قد يتم إجراء فحص بالموجات فوق

الصوتية للكلى والمثانة لتقييم صحتهم.



الصورة 1: بزل السلى الموجه بالموجات فوق

## الولادة

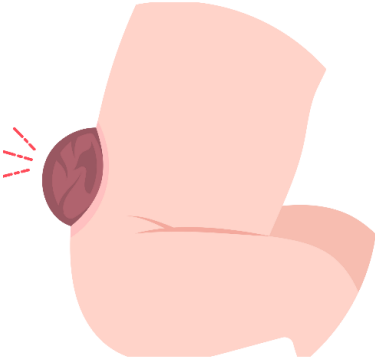
- يجب أن يتم ذلك في مركز متخصص (يوفر وحدة العناية المركزة لحديثي الولادة وجراحة أعصاب الأطفال)
  - **طريقة الولادة:** عادة ما يفضل إجراء عملية قيصرية (خاصة بالنسبة للقيلة النخاعية السحائية) على الرغم من عدم وجود دليل على أنها تحسن النتيجة.
- الأساس المنطقي هو أنه يقلل من خطر العدوى وتلف الحبل الشوكي.

## الولادة

تشمل رعاية ما بعد الولادة ما يلي:

### 1. الفحص البدني الكامل:

- غمازات الجلد القطني أو خصلة من الشعر (غالبًا ما تظهر في الصلب المشقوق الخفية)
- التشوهات المرتبطة (مثل عيب جدار البطن)
- مدى العجز العصبي (مثل ضعف العضلات، والتشنج، وردود الفعل غير الطبيعية)
- علامات استسقاء الرأس (على سبيل المثال، انتفاخ اليافوخ المتوتر، تضخم الرأس، النظرة إلى الأسفل).



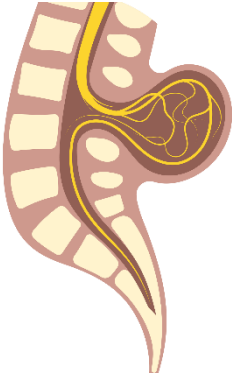
## الولادة

### 2. العناية العامة:

- يتم تغطية العيب بكمادات معقمة.
- المضادات الحيوية الوقائية.

### 3. التصوير التشخيصي:

يمكن التعرف على الحالات الخفيفة من الصلب المشقوق التي لم يتم اكتشافها خلال اختبارات ما قبل الولادة من خلال الموجات فوق الصوتية بعد الولادة أو التصوير بالأشعة السينية. يمكن أيضًا استخدام التصوير بالرنين المغناطيسي (MRI) أو التصوير المقطعي المحوسب (CT) للحصول على رؤية أكثر وضوحًا للحبل الشوكي والفقرات.











## المصادر والمراجع:

جميع الصور التوضيحية من canva.com

- (1) <https://www.choc.org/orthopaedics/neuromuscular-disease-program/spina-bifida-clinic/spina-bifida-diagnosis/>
- (2) <https://www.moh.gov.sa/en/awarenessplatform/VariousTopics/Pages/SpinaBifida.aspx>
- (3) [https://fetalmedicine.org/education/fetal-abnormalities/spine/open-spina-bifida#:~:text=Ultrasound%20diagnosis%3A&text=In%20the%20transverse%20scan%2C%20the,%2Dwalled%20cyst\)%20or%20myelomeningocele.](https://fetalmedicine.org/education/fetal-abnormalities/spine/open-spina-bifida#:~:text=Ultrasound%20diagnosis%3A&text=In%20the%20transverse%20scan%2C%20the,%2Dwalled%20cyst)%20or%20myelomeningocele.)
- (4) <https://www.moh.gov.sa/en/awarenessplatform/VariousTopics/Pages/SpinaBifida.aspx>
- (5) <https://www.rileychildrens.org/health-info/amniocentesis>
- (6) <https://www.ninds.nih.gov/health-information/disorders/spina-bifida#:~:text=Mild%20cases%20of%20spina%20bifida,to%20look%20at%20the%20spine.>

## المراجعة والتدقيق:

تمت مراجعة محتوى هذا الكتيب من قبل استشاريين قسم جراحة المخ والأعصاب بمستشفى الملك فهد الجامعي

**قسم جراحة المخ والأعصاب**  
**وحدة التوعية الصحية**  
**IAU-24-604**



**جامعة الإمام عبد الرحمن بن فيصل**  
**IMAM ABDULRAHMAN BIN FAISAL UNIVERSITY**

**مستشفى الملك فهد الجامعي**  
**King Fahad Hospital The University**